DER GASTROBRIEF

NEUES AUS DER GASTROENTEROLOGIE UND GASTROINTESTINALEN ONKOLOGIE | 12/2021

medius KLINIK OSTFILDERN-RUIT

Sehr geehrte, liebe Frau Kollegin, sehr geehrter, lieber Herr Kollege,

erneut neigt sich ein Corona-Jahr dem Ende zu und es bleibt die Hoffnung, dass die Pandemie im Neuen Jahr – mit oder ohne allgemeiner Impfpflicht – schließlich besiegt werden wird.
Ihnen, Ihrer Familie und Ihrem Team wünsche ich, stellvertretend für die ganze Klinik, von Herzen ruhige Feiertage, einen guten Start ins kommende Jahr und, v.a.: Gesundheit!

Herzliche Grüße aus der medius KLINIK OSTFILDERN-RUIT
Ihr Bodo Klump

MIKROSKOPISCHE KOLITIS – ERSTE EUROPÄISCHE LEITLINIE

Miehlke S, et al. United European Gastroenterol J 2020; DOI 10.1177/2050640620951905

HINTERGRUND

Die mikroskopische Kolitis (MK) ist eine häufige und häufiger werdende chronisch-entzündliche Darmerkrankung, die zu wässrigen, nicht blutigen, die Lebensqualität u.U. erheblich belastenden Diarrhoen führt – und nur histologisch diagnostiziert werden kann. Bei nahezu der Hälfte der Betroffenen zeigt die Erkrankung einen chronischen, rezidivierenden Verlauf.

EPIDEMIOLOGIE

Die MK ist für ca. 13 % der chronischen Diarrhoen verantwortlich und nimmt an Häufigkeit zu. Meist ist die MK eine Erkrankung der älteren Frau: Über 60 % der Pat. sind älter als 60 Jahre und 72 % sind Frauen – aber, auch ein jüngeres Alter oder männliches Geschlecht schließen eine MK nicht aus.

PATHOGENESE UND RISIKOFAKTOREN

Die Ätiologie ist im Wesentlichen unklar, als Risikofaktoren werden diskutiert: (1) Nikotin-Konsum, (2) NSAR, (3) PPI und (4) Serotonin-Wiederaufnahme-Hemmer – was bei der Therapie, s.u., berücksichtigt werden sollte.

DIAGNOSTIK

Laboranalysen aus Blut oder Stuhl helfen nicht – die Endoskopie des Kolons ist meist unauffällig (jedoch nicht immer vollständig!) und die Diagnose beruht auf der Histologie von Gewebeproben, wobei die Sensitivität im rechtsseitigen Kolon etwas höher ist, d.h.: Biopsien aus rechts- und linksseitigem Kolon.

THERAPIE

Die Therapie basiert auf topischem Steroid, d.h. Budesonid, und symptomatischen Maßnahmen, z.B. Loperamid.
Eine eskalierte immunmodulierende Therapie, z.B. mit TNF-alpha-Antagonisten, ist eine Ausnahme.

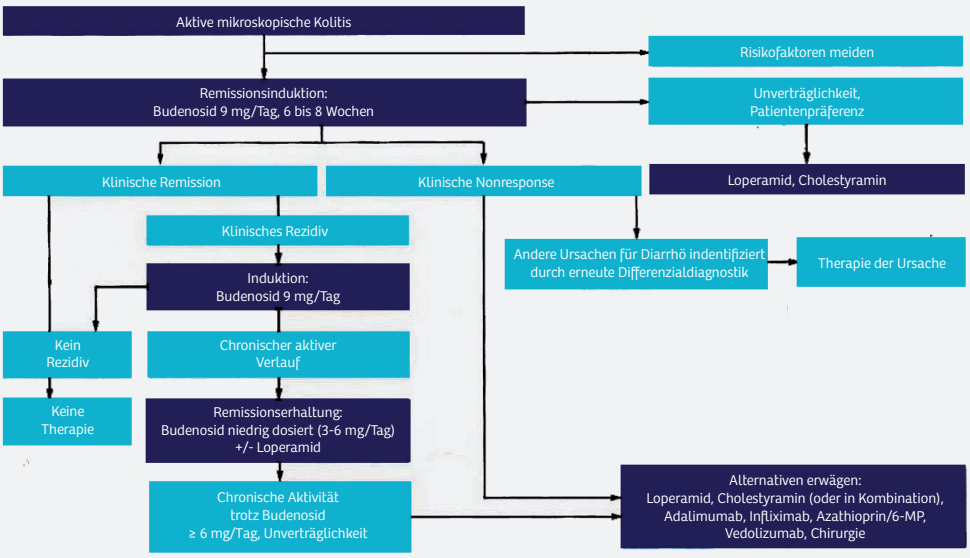

nach Miehlke, S.: Gastro-News 2021; 08(1)

Prof. Dr. med. Bodo Klump
Chefarzt der Klinik für Innere Medizin,
Gastroenterologie und Tumormedizin

TELEFON 0711 / 4488-12400
FAX 0711 / 4488-11409
E-MAIL b.klump@medius-kliniken.de

medius KLINIK OSTFILDERN-RUIT
AKADEMISCHES LEHRKRANKENHAUS
DER UNIVERSITÄT TÜBINGEN
Hedelfinger Straße 166
73760 Ostfildern

DKG KREBSGESELLSCHAFT
Zertifiziertes Darmkrebszentrum